

CdLS Japan 交流会 2018 講演

日時：2018年6月16日(土) 16:00～16:30

会場：障害者スポーツ文化センター 横浜ラポール 視聴覚室

CdLSと腸閉塞(イレウス)

社会福祉法人恩賜財団済生会支部

埼玉県済生会川口総合病院小児科

石井拓磨

元 川口工業総合病院附属こどもクリニック (院長)

元 千葉県こども病院遺伝科 (非常勤医師)

元 千葉大学大学院医学研究院公衆衛生学教室

元 千葉大学医学部附属病院遺伝子診療部

元 千葉大学看護学部看護学研究科 (非常勤講師)

元 東邦大学佐倉看護専門学校 (非常勤講師) 他



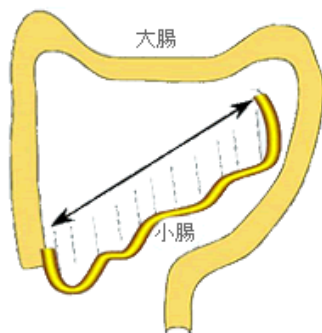
社会福祉法人 恩賜財団 済生会支部
埼玉県済生会川口総合病院

表 腸閉塞(イレウス)の分類

日本医事新報社

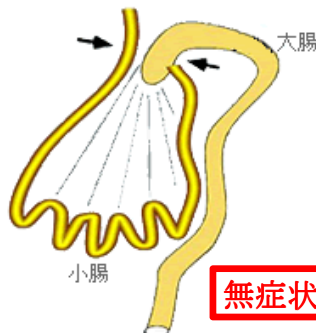分類	原因疾患	閉塞 機転	血行 障害	治療方針
機械的	単純性 癒着、腫瘍、腸管内異物、炎症、管外圧迫、先天性異常、 など	あり	なし	保存的治療が奏効しない場合は手術
	複雑性 (広義の絞扼性) 索状物等による絞扼(狭義の絞扼性)、ヘルニア嵌頓、 腸重積、腸捻転症、など	あり	あり	緊急手術(発症早期に 回復不能の場合)
機能的	麻痺性(開腹術後、腹膜炎、薬物、など) 痙攣性(中毒、外傷、など)	なし	—	保存的治療 (腹膜炎を除く)

正常腸管



小腸はカーテンレールのような長い範囲に固定されている。

腸回転異常症



扇の要のように腸管が収束した場所(矢印)に固定されている。

無症状型もある！！

日本小児外科学会HPより

盲腸軸捻転症

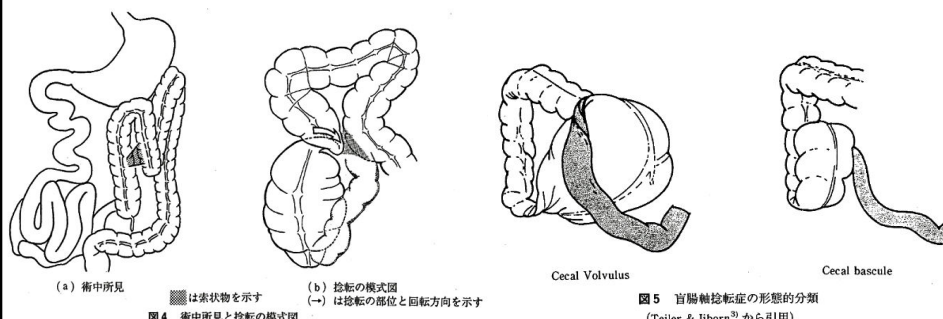


図5 盲腸軸捻転症の形態的分類 (Tejler & Jiborn³⁾ から引用)

和田ら, 日小外会誌, 第32巻1号, 90-97, 1996年2月

CdLS児には

(無症状型を含む) 腸回転異常症や盲腸及び上行結腸の無固定が高頻度に見られる!

Husein K ら, J Pediatr Surg, 29:1245-1247, 1994

頻度が高い可能性がある! ?

表1 本邦で1983年から2010年までに認めた20歳未満の盲腸軸捻転症患児症例報告のまとめ

症例	報告年	報告者	年齢(歳)	性別	術前診断	基礎疾患	腸腸既往	AXP	注腸	CT	CP	AUS	UGI	嘔吐	腹痛	腹部膨満	腹部刺激症状	手術(捻転解除含む)
1	1992	小川ら ²⁾	16	女	盲腸軸捻転症	精神発達遅滞, 脳性麻痺		○	○	nd	nd	nd	nd	nd	○	○	あり	回盲部切除, 回腸横, 結腸横
2	1996	和田ら ³⁾	4	男	上行結腸捻転症	腸回転異常症		○	○	nd	nd	nd	○	○	○	nd	nd	造影剤灌漑・バンド切離
3	2001	Masunotoら ⁴⁾	16	男	中腸軸捻転症	Cornelia de Lange 症候群		○	○	nd	nd	nd	nd	○	○	○	あり	盲腸固定(腹腔鏡下)
4	2002	村井ら ⁵⁾	3	女	絞扼性腸閉塞	Cornelia de Lange 症候群		○	○	nd	nd	nd	nd	○	○	○	なし	回盲部切除
5	2003	小高ら ⁶⁾	1	男	中腸軸捻転症	13 trisomy, 腸回転異常		○	○	nd	nd	nd	○	○	nd	○	nd	造影剤灌漑・バンド切離
6	2003	村守ら ⁷⁾	9	男	腸閉塞	脳性麻痺, GER	あり	○	○	○	nd	nd	○	nd	○	○	nd	盲腸固定
7	2003	北原ら ⁸⁾	19	男	穿孔性汎発性腹膜炎	染色体異常(1q), 脳性麻痺		○	○	nd	nd	nd	nd	○	○	nd	あり	回盲部切除
8	2004	小川ら ⁹⁾	10	女	盲腸軸捻転症	なし		nd	○	nd	nd	nd	nd	○	○	nd	nd	盲腸固定
9	2004	三島ら ¹⁰⁾	13	男	腸閉塞	なし		○	nd	○	○	nd	nd	○	○	nd	あり	回盲部切除
10	2006	斉藤ら ¹¹⁾	17	女	盲腸軸捻転症	先天性福山型筋ジストロフィー		○	○	○	○	nd	nd	○	nd	○	なし	右半結腸切除
11	2006	小川ら ¹²⁾	4	女	腸閉塞	なし	あり	nd	○	nd	nd	nd	nd	○	○	○	nd	回盲部切除
12	2006	小川ら ¹³⁾	4	男	腸閉塞	なし	あり	nd	nd	nd	nd	nd	nd	○	○	○	nd	盲腸固定
13	2006	小川ら ¹⁴⁾	5	男	急性虫垂炎	なし		nd	nd	nd	nd	○	nd	nd	○	nd	nd	盲腸固定
14	2006	小川ら ¹⁵⁾	10	女	盲腸軸捻転症	なし		nd	○	nd	nd	nd	nd	○	○	nd	nd	盲腸固定
15	2006	宮城ら ¹⁶⁾	12	女	盲腸軸捻転症	神経性食思不振症		○	nd	○	nd	nd	nd	nd	○	○	nd	回盲部切除
16	2007	長ら ¹⁷⁾	19	女	盲腸軸捻転症	脳性麻痺	あり	○	nd	○	nd	nd	nd	nd	○	○	なし	回盲部切除
17	2007	Takadaら ¹⁸⁾	3	女	腸閉塞	18 trisomy, 肝芽腫	あり	○	nd	nd	nd	nd	nd	○	○	○	あり	盲腸固定
18	2007	Takadaら ¹⁹⁾	1	男	腸閉塞	Cornelia de Lange 症候群, GER	あり	○	nd	nd	nd	○	nd	nd	nd	○	nd	上行結腸人工肛門造設
19	2008	野村ら ²⁰⁾	3	男	穿孔性汎発性腹膜炎	脳性麻痺, GER	あり	○	nd	nd	nd	nd	nd	○	nd	○	nd	回盲部切除
20	2011	田中ら ²¹⁾	7	女	腸閉塞	メッケル憩室炎		nd	nd	nd	nd	nd	○	○	○	○	nd	捻転解除のみ
21	2012	松田ら ²²⁾	16	女	腸閉塞	脳性麻痺	あり	nd	nd	○	nd	nd	nd	nd	○	nd	nd	盲腸固定(腸管壊死なし)
22	2012	福里ら ²³⁾	6	男	急性腹症	なし		○	nd	nd	nd	○	nd	○	○	nd	nd	盲腸固定
23	2013	上杉ら ²⁴⁾	11	男	絞扼性腸閉塞	なし		○	nd	○	nd	nd	nd	○	○	○	あり	回盲部切除
24	2013	鈴木ら ²⁵⁾	9	男	小腸軸捻転症	なし		○	nd	○	nd	nd	nd	○	○	○	あり	回盲部切除
25	2013	自験例	8	男	絞扼性腸閉塞	染色体異常(21番染色体部分欠損)なし		○	×	○	×	○	×	○	○	×	あり	捻転解除のみ

GER: 胃食道逆流症, AXP: 腹部単純レントゲン撮影, 注腸: 注腸造影, CP: 大腸内視鏡検査, AUS: 腹部超音波検査, UGI: 上部消化管造影
○: 施行, ×: 施行せず, nd: 記載なし

堀池ら, 日小外会誌, 第50巻2号, 251-256, 2014年4月

・・・と報告例は3例しか確認できていないが、
本会員関連だけでも7例程度?は存在するとの話も・・・